

Lichenoid Vulvaerkrankungen

Lichen sclerosus und Lichen planus: Differenzialdiagnostik und Behandlung

Der Lichen sclerosus und der Lichen planus sind beide immunvermittelte chronische Dermatosen mit einem präferenziellen Befall des äusseren weiblichen Genitales. In diesem Artikel werden Epidemiologie, Krankheitsbild, Diagnostik bis Therapie und Prognose für beide Dermatosen erklärt.

IOANNIS DEDES, GIAN-PIERO GHISU, DANIEL FINK



Ioannis Dedes

Der Begriff der Lichenifikation – die sogenannte Flechtenbildung – weist auf eine durch die chronische Entzündung verursachte Betonung der Hautlinien hin. Der Lichen sclerosus wird auch als Weissfleckenkrankheit bezeichnet, der Lichen planus als Knötchenflechte.

Pathomechanismus und Differenzialdiagnostik

Der zugrunde liegende Pathomechanismus ist bei beiden Krankheitsbildern ähnlich und erklärt auch das ähnliche Management dieser chronischen Erkrankungen. Der Hauptunterschied zwischen beiden Dermatosen ist, dass der Lichen planus (LP) eine Neigung zum Befall der Schleimhäute hat und somit enoral und vaginal, aber auch extragenital vorkommen kann. Beim Lichen sclerosus (LS) ist dies hingegen eine Seltenheit (1). Aufgrund der teilweise überlappenden Merkmale des LS und LP gehören beide zur jeweiligen Differenzialdiagnose des anderen.

Vom LS und LP klar abzugrenzen ist der lediglich begrifflich verwandte Lichen simplex chronicus, der einem Ekzem (allergische oder irritative Kontaktdermatitis) entspricht und damit zu den primären

Dermatosen zu zählen ist. Der Lichen simplex chronicus wird durch eine unangemessene, meist übertriebene Intimpflege verursacht und befällt vorwiegend die grossen Labien. Klinisch zeigt sich ebenfalls eine lichenoiden Verdickung der Kutis, zum Teil mit Exkorationen und Ödem. Im Gegenteil zum LS und LP sind die anatomischen Strukturen nicht alteriert, und es besteht auch kein Entartungsrisiko (2).

Zu den weitreichenden Differenzialdiagnosen des LS und LP gehören ferner Infektionen (Soorvulvitis, Condylomata, Herpes simplex), Neoplasien (VIN, plattenepitheliales Karzinom, extramammärer Morbus Paget), papulosquamöse (seborrhoische Dermatitis, Psoriasis inversa), inflammatorische (Vitiligo, Morphea) und erosive Dermatosen (muköses membranöses Pemphigoid) (1, 2).

Die Diagnosestellung kann alleinig aufgrund der Symptome, Anamnese und der typischen Effloreszenzen erfolgen. Eine bioptische Sicherung kann in unklaren Situationen hilfreich sein. Hyperkeratotische oder noduläre Läsionen respektive auf VIN oder ein Plattenepithelkarzinom der Vulva suspekten Läsionen verlangen aber immer nach einer Biopsie. Die Biopsie sollte idealerweise in einem kortisonfreien Intervall erfolgen und meist mittels 4- bis 6-mm-Punch-Biopsie und Fixation mit Formalin erfolgen. Dabei ist das Biopsat möglichst sorgfältig zu behandeln, da Quetsch-Artefakte die genaue histopathologische Untersuchung erschweren können.

Die Resultate sollten stets in Korrelation mit der Klinik beurteilt werden. Das heisst aber auch, dass umgekehrt bei fehlendem bioptischem Nachweis ein LS oder LP nicht ausgeschlossen werden kann.

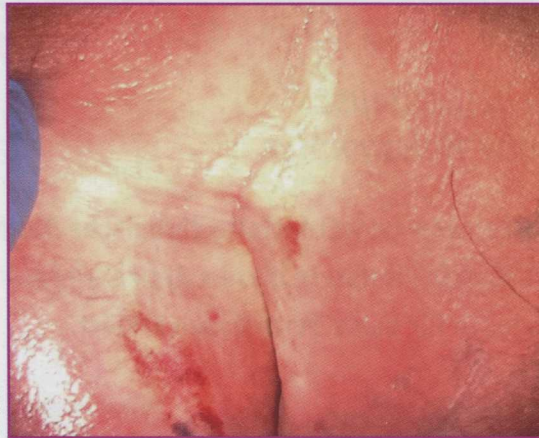Merkmale

- **Aufklärung über die Chronizität dieser Erkrankungen** und der damit einhergehenden «chronischen» Therapie mit (hoch)potenten Kortikosteroiden. Eine Erhaltungstherapie kann den Prozess in den allermeisten Fällen aufhalten, und es gibt Hinweise, dass diese über die Symptomfreiheit hinaus auch zur einer Senkung des Entartungsrisikos führen kann (3).
- **Durchbrechen des «circulus vitiosus»** durch Meiden von mechanischen Irritationen und Anwendung einer intensiven, fettenden Grundpflege mittels Salben und Syndets.
- **Anbindung der Betroffenen an eine spezialisierte Sprechstunde** zwecks «Vulvoskopie». Aufgrund des mit diesen Erkrankungen einhergehenden psychosozialen Distresses sollte auch eine Anbindung an ein Netzwerk multimodaler Therapiekonzepte auf sexualtherapeutischer oder emotional-supportiver Ebene erfolgen.
- **Informationsplattformen** sowie Anlaufstellen für Lichen sclerosus (beispielsweise www.lichensclerosus.ch) leisten eine wichtige Aufklärung durch das Ermöglichen eines Austausches der Betroffenen.

Lichen sclerosus (LS)

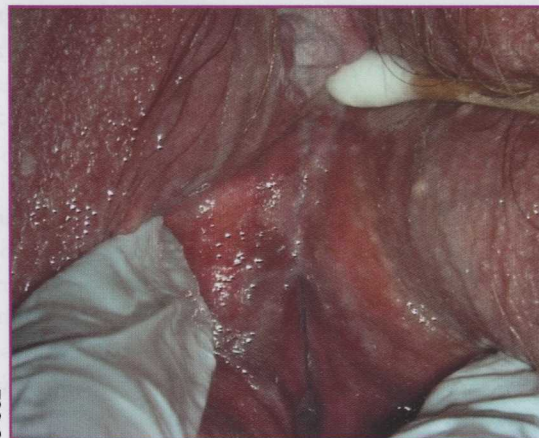
Epidemiologie

Rund 1 von 30 älteren Frauen respektive 1 von 59 Frauen des Kollektivs einer gynäkologischen Allgemeinpraxis sind vom LS betroffen. Die Inzidenz zeigt ein gehäuftes Auftreten bei präpubertären Mädchen und später in der Peri-/Postmenopause. Frauen sind



© USZ

Abbildung 1: Lichen sclerosus: Kranialer Anteil der Vulva mit grosser «elfenbeinfarbener» Plaque, Agglutination im Bereich der Labia minora mit «Verlegung» der Klitoris. Als weitere Sekundärmerkmale sind Exkorationen und Kratzspuren zu sehen.



© USZ

Abbildung 2: Lichen planus erosivus (ruber). Erosionen mit «glasigem» Erythem und angedeuteter Wickham-Streifung peripher. Zudem zeigt sich eine Agglutination der kleinen Labien unterhalb der Klitoris. Im frühen Stadium ist eine Unterscheidung von einem «aktiven» Lichen sclerosus nur schwer möglich. Zudem existieren Mischformen, welche besonders schwer zu therapieren sind.

bis zu zehnmal häufiger von LS betroffen als Männer (Männer v.a. in Form einer Balanitis xerotica obliterans). Extragenitale Formen sind selten mit lediglich 10 bis 15% (wobei eine gleichzeitige genitale und extragenitale Manifestation mit maximal 6% noch viel seltener ist) (2, 4).

Ätiologie

Es gibt eine Assoziation zu Autoimmunthyreoiditis, Vitiligo, Alopecia areata und perniziöser Anämie. Autoimmunerkrankungen sind dreimal häufiger bei Patientinnen mit LS anzutreffen. Zudem weisen Individuen mit einem Histokompatibilitätsantigen HLA II DQ7, 8, 9 eine Prädisposition zum LS auf. Eine positive Familienanamnese wird in bis zu 12% der betroffenen Patientinnen berichtet.

Bei diesen prädisponierten Individuen können schliesslich einerseits lokale Faktoren (mechanische Irritation; Köbner-Phänomen, Urin, Schweiß, Superinfektionen etc.) und andererseits hormonelle Einflüsse (hypoöstrogene Phase entsprechend der Prämenarche und Postmenopause) zur Triggerung des vollen Krankheitsbildes führen. Diskutiert wird auch eine Assoziation mit der Borreliose (entsprechend einer Acrodermatitis chronica atrophicans), wobei die Daten hierfür nicht konsistent sind und sie nur in Endemiegebieten für Borrelien (beispielsweise in Europa) zu beobachten ist (2–4).

Pathophysiologie

Der Lichenifikation liegt eine autoantikörpervermittelte Inflammation im Bereich der Dermis, insbesondere der Basalmembran, zugrunde mit Hyalinisierung des dermalen Kollagens und Aufhebung der Rete-Leisten. Es besteht ein T-lymphozytäres Infiltrat, in dem sich in bis zu 75% der Fälle monoklonale IgG-Autoantikörper gegen das extrazelluläre Matrixprotein (ECM1) finden (5).

Auf genetischer Ebene kann eine Überexpression des Tumorsuppressors p53 nachgewiesen werden (6) als Ausgleich zur gleichzeitigen Überexpression verschiedener proliferativer Marker. Epigenetisch zeigt sich zudem eine ausgeprägte Hypermethylierung (3).

Klinik

Die Symptome reichen vom klassischen Pruritus über eine vulväre Irritation und ein Wundgefühl bis hin zur sekundären Vulvodynie mit sexuellem Distress. Miktionsbeschwerden – sogenannte «lower urinary tract symptoms» –, meist in Form einer «overactive bladder» (OAB), sind bis zu viermal häufiger (7).

Von der Entwicklung der Symptome bis zur Diagnose des Lichen sclerosus vergehen im Schnitt über 5 Jahre, wenn bereits ein grosser Leidensdruck besteht. Die Diagnose wird in erster Linie klinisch gestellt, anhand der typischen Symptomkonstellation und von Effloreszenzen. Ein Ekzem oder eine Kontaktdermatitis sollten ausgeschlossen werden.

Der LS zeichnet sich im Frühstadium durch elfenbeinfarbene Papeln aus, welche zu Plaques konfluieren und je nach Inflammation mit einer Purpura einhergehen können. Häufig sind Exkorationen, Hyperkeratose mit Fissurenbildung oder auch Kratzspuren als Sekundärmerkmale zu sehen. Das Fälteln der Hautlinien kann dabei ausgeprägt oder völlig absent sein. Prädilektionsstelle ist das haarlose Areal des Genitals periklitoral sowie perianal – entsprechend der Form einer Acht. Ist die Haut periklitoral betroffen, kann die Klitoris ödematös anschwellen. In einem fortgeschrittenen Stadium kann es schliesslich zu Vernarbungen am Praeputium clitoridis, zwischen den kleinen und grossen Labien, perineal und perianal kommen. Erst in einem fortgeschrittenen Stadium

Tabelle 1:

Gegenüberstellung von Lichen sclerosus, Lichen planus erosivus und dem nicht damit verwandten Lichen simplex chronicus (Adaptiert nach [2])

	Lichen sclerosus	Lichen planus erosivus (ruber)	Lichen simplex chronicus
Altersverteilung	Präpubertät und Peri-/Postmenopause	Peri-/Postmenopause	Jegliche Altersgruppe
Extragenitaler Befall	Selten	Ja	Ja
Assoziierte Symptome	Pruritus	Schmerz	Pruritus
Morphologie	Porzellanweisse Papeln/Plaques; +/- Purpura, Hyperkeratose, Fissuren, Erosionen oder Ulzerationen	Erosionen mit weissen Retikulationen	Lichenoides Plaques
Prädilektionsstelle	Sulci interlabiales, Labia minora und majora, Klitoris inkl. Präputium, perineum und perianal	Innenseite der Labia minora und am Vestibulum	Labia majora
Vaginaler Befall	Nein	Ja	Nein
Histopathologie	Hyperkeratose, epidermale Atrophie und homogenisiertes Kollagen in der papillären Dermis mit kaudal davon lymphozytärem Infiltrat	Lymphozytäre und lichenoides Dermatitis, keilförmige Hypergranulose, Kolloidkörperchen, Rete-Leisten	Verdickung der Epidermis, Hyperkeratose, Spongiose und Akanthose
Risiko SCC	5–7%	Ca. 3%	Nein

kann es zu einer weiteren Ausbreitung auf die behaarte Vulva und selten auch zur Verlegung des Orificium der Urethra und zur Obliteration des Introitus vaginae kommen (2, 3).

Behandlung

Der Goldstandard ist die topische und hochpotente Kortikosteroidanwendung – meist in einem Anwendungszyklus von 3 Monaten mit einem sogenannten «fading out». Es sollten dabei Salben statt Cremes verwendet werden, da sie aufgrund ihrer Inhaltsstoffe ein geringeres Risiko hinsichtlich der Verursachung einer Kontaktdermatitis haben.

Unser bevorzugtes Schema ist die Anwendung einer **Klasse-IV-Kortikosteroidsalbe – beispielsweise Clobetasol** – während 4 aufeinanderfolgender Tage pro Woche im 1. Monat, danach folgen 4 Tage alle 2 Wochen und eine weitere einmalige Anwendung von 4 aufeinanderfolgenden Tagen im 3. Monat. Ein anderes empfohlenes Anwendungsschema ist die einmal tägliche Kortikosteroidapplikation im 1. Monat mit einer Anwendung jeden 2. Tag im darauffolgenden Monat und einer Applikation 2-mal pro Woche im 3. Monat (8).

Die Dosis von 30 g der applizierten Klasse-III- oder -IV-Kortikosteroide über 3 Monate ist als sicher zu bewerten, ohne wesentliche Nebenwirkungen. Auch scheinen Langzeitbehandlungen mittels Kortikosteroid-Erhaltungstherapien, welche individuell an den «Aktivitätszustand» des LS angepasst werden können (3), sicher und effektiv zu sein.

Das primäre Ziel ist dabei die Symptombekämpfung und die Kontrolle der entzündlichen Komponente der Erkrankung (8). Unter Clobetasol berichten 75% über eine Besserung nach 3 Monaten. Eine Normalisierung der Effloreszenzen tritt in rund 20% der Fälle auf, wobei hyperkeratotische Bereiche am besten darauf ansprechen.

Topische Calcineurinhemmer sind ebenfalls sehr effektiv in der Symptombekämpfung. Dabei ist in erster

Linie Pimecrolimus 1% zu nennen, aber auch Tacrolimus 0,1% (wobei es bzgl. Erhaltungstherapien hier keine Datenlage entsprechend den Kortikosteroiden gibt).

Die topische Anwendung von Testosteron oder Progesteron hat einen vernachlässigbaren Effekt und ist obsolet. Die Gabe von **topischen Östrogenen** ist im Falle einer zusätzlichen atrophischen Vaginalhaut indiziert. Unerlässlich bleibt die Grundpflege mit einer intensiven **Rückfettung mittels Fettsalben**, was die Haut vor Mikrotraumen und Irritationen schützt, um dem sogenannten Köbner-Phänomen zu entgehen (8).

In seltenen, besonders therapierefraktären Fällen kann eine systemische Therapie mittels **Retinoiden (Acitretin)** erfolgen, oder selten auch mit Methotrexat oder Ciclosporin (wobei die Wirksamkeit der letztgenannten Substanzen deutlich geringer zu sein scheint – gemäss der äusserst spärlichen Datenlage). Auch die Injektion von **hochpotenten Steroiden** kann gerade im Bereich ausgeprägt hyperkeratotischer Areale Erfolg versprechend sein (8).

Die operative Therapie (Perineotomie) und die CO₂-Laser-Anwendung mit V-Plastik sind nur in wenigen Fällen indiziert, beispielsweise bei einer symptomatischen Klitorisphimose oder bei Introitusstenosen. Anzumerken ist auch, dass es hierzu kaum Langzeitdaten gibt (8–10).

Prognose

Das Risiko zur Entwicklung eines plattenepithelialen Vulvakarzinoms beträgt etwa 5% (1, 3); vermutlich sind vor allem Patientinnen mit einem schlecht kontrollierten LS gefährdet. Es gibt viele Indizien, dass eine Behandlung mittels topischer Kortikosteroide vor allem in Form einer angepassten Erhaltungstherapie zu einer Verminderung des Risikos der Entwicklung eines Vulvakarzinoms führen kann (3).

Tabelle 2:

Therapiemöglichkeiten beim Lichen sclerosus

(Adaptiert nach [8])

Topisch	Steroide (IV)	Clobetasol: Besserung 75% nach 3 m; makroskopisch 20% (1+/A) (bis zu 70% in vereinzelt Fallstudien)
	Steroidinjektionen	Bei therapieresistentem LS 80% Besserung nach Ø 4 Injektionen (1+/B)
	Östrogen	Kein Effekt
	Testosteron 2%	Geringer Effekt: 20% (1+/A)
	Progesteron 2% (oder 8%)	Geringer Effekt: 10% (1+/A)
	Ciclosporin	20% Besserung (3/D)
	Tacrolimus 0,1%/0,03%	34% komplettes Ansprechen nach 3 m, insbesondere < 50 J. (1+/B-A)
	Pimecrolimus 1%	70% komplettes, 25% partielles Ansprechen (Pruritus) nach 3 m; Clobetasol aber effizienter bzgl. Vernarbungen (1+/B)
	Retinoide	50–60% komplettes, 20–30% partielles Ansprechen (3/D)
	Oxatamide	Gegen Pruritus (3/D)
	Rückfettung	10% Verbesserung der Symptome (2+/3/D)
	Seidenunterwäsche	Weniger Symptome gegenüber Baumwollunterwäsche (2+/C)
	UV-1-Fototherapie	Geringer Effekt
	PDT	Geringer Effekt/Schmerzen! (3/D)
Systemisch	Retinoide	Effektiv bei 35–85% (1+/B)
	Ciclosporin, MTX	Effektiv (3/D)
	Antibiotika	Geringer Effekt
	Vitamin A/E	Nicht besser als Rückfettung
Operation	Operation	Für «Komplikationen» vorbehalten (cave: Körbner-Phänomen!)
	Perineotomie	Für symptomatische Introitusstenose in ausgewählten Fällen: Verbesserung in QoL bis 80–90%; keine Langzeitdaten (3/D)
	CO ₂ -Laser mit V-Plastik	Für symptomatische Klitorisphimose in ausgewählten Fällen (3/D)

Tabelle 3:

Therapiemöglichkeiten beim Lichen planus

(Adaptiert nach [9])

Topisch	Steroide (IV)	Clobetasol: Besserung 75%; symptomfrei 54% (1b/B); nur 9% mit Ansprechen der Inflammation! Erhaltungstherapie notwendig!
	Steroide vaginal/Supp	Hydrocortison-Schaum (Colifoam®); Prednisolon supp. rektal
	Tacrolimus 0,1%, Pimecrolimus 1%	Protopic® 15/16 Pt. mit gutem Ansprechen, Erhaltungstherapie häufig notwendig; Pimecrolimus (Elidel®) besser verträglich
Systemisch	Steroide + Antibiotika/Mykotika	Clobetasol mit Nystatin/Neomycin
	Retinoide	z.B. Acitretin beim LP hypertrophicus
	Ciclosporin, MTX, Mycophenolat Mofetil	MTX 5–20 mg/Woche (11 von 131 Pt.)
Operation	Steroide p.o.	Prednisolon 40 mg/Tag mit Ausschleichen
	Operation	Für «Komplikationen» vorbehalten (cave: Körbner-Phänomen!) Kontraindiziert bei aktiven, inflammatorischen Schüben in einer Fallserie konnte postoperativ in 55% der GV wiederaufgenommen werden, und die LUTS waren in 75% gebessert

Lichen planus (LP)**Epidemiologie**

Der vulvovaginale Lichen planus ist rund zehnmalseltener anzutreffen als der Lichen sclerosus. Die höchste Inzidenz tritt zwischen dem 50. und 60. Lebensjahr auf und ist im Gegensatz zum LS eine Rarität bei Kindern. Der LP wird in drei Subtypen unterteilt:

- Lichen planus erosivus (ruber)
- Lichen planus papulosquamosus
- Lichen planus hypertrophicus.

Die Besonderheit aller Formen sind der häufige extragenitale Befall (Integument, Nägel und Kopfhaut) und der Befall der Schleimhäute (Vagina, Konjunktiva,

Ösophagus, Urethra, Anus). So kann beispielsweise der Lichen planus erosivus in 40% isoliert enoral vorkommen oder in Form eines genitalen und oralen Befalls in über 57% der Fälle. Eine alleinige kutane Manifestation ist hingegen in nur 11% beschrieben, und einen gleichzeitigen kutanen und genitalen Befall gibt es in rund 51% (1, 11).

Ätiologie

Wie beim LS gibt es auch beim LP eine Assoziation zur Autoimmunthyreoiditis und zur Vitiligo. Diese Assoziation gilt aber nur für den genitalen Befall des LP. Bei entsprechender Klinik sollte die vermutete kon-

komitierende Autoimmunerkrankung ausgeschlossen werden. Der LP kann zudem medikamentös «getriggert» werden, beispielsweise durch Betablocker, nicht steroidale Analgetika und Thiaziddiuretika, was eine genaue Medikamentenanamnese notwendig macht. Eine «hormonelle» Assoziation wie bei LS besteht nicht (2, 12).

Pathogenese

Der genaue Pathomechanismus ist beim Lichen planus weniger untersucht als beim häufigeren Lichen sclerosus. Es scheint aber, dass eine T-Zell-vermittelte Zerstörung von basalen Keratinozyten zugrunde liegt. Histologisch lassen sich scharf abgrenzbare Inflammationsbanden der dermoepidermalen Junctionszone und eine dadurch zunehmende Degeneration der Basalschicht nachweisen, wobei die Subtypen histologisch in sich zu unterscheiden sind. Ein früher LP oder LS kann auch von anderen Dermatosen im Frühstadium schwer bioptisch differenziert werden. Zudem gibt es Mischformen eines LP mit gleichzeitig vorliegendem LS (12).

Klinik

Die Symptome des genitalen LP sind in erster Linie Schmerzen, Brennen, vaginaler «entzündlicher» Ausfluss, Kontaktblutungen bis hin zur Dyspareunie oder Entwicklung eines Hämatomkolpos.

Der Lichen planus erosivus weist in bis zu 70% eine Beteiligung des Vestibulums und intravaginal auf und geht dadurch mit ausgeprägten Schmerzen und Verwachsungen vaginal einher. Der Lichen planus papulosquamosus befällt vor allem Vulva/Integument und äussert sich durch ausgeprägten Pruritus, ohne dass er die Vagina befällt. Der Lichen planus hypertrophicus ist durch den vulvären und perianalen Befall charakterisiert, mit ebenfalls ausgesprochenem Pruritus und Aussparung der Vagina (12, 13).

Die klassische Effloreszenz des Lichen planus ruber erosivus sind Erosionen mit einem hypertrophen Randwall und den sogenannten Wickham-Streifen perifokal. Neben den Erosionen kann auch ein «glases» Erythem bestehen. Diese blassen zu violetten Flecken ab mit jedoch erhaltener weisser Retikulation. Zu einem späteren Zeitpunkt kommen Vernarbungen insbesondere intravaginal vor. Biopsien sollten jeweils immer im Randbereich der Erosionen entnommen werden (1).

Davon gut zu unterscheiden ist der Lichen papulosquamosus mit den typischen erhabenen Knötchen. Der Lichen planus hypertrophicus weist entsprechend seiner Namensgebung eine ausgeprägte Hyperkeratose mit Sekundärveränderungen wie Fissuren und Rhagaden auf. Eine Unterscheidung von einer VIN ist dabei schwierig (1).

Besteht einmal der Verdacht eines Lichen planus, sollte enoral, aber auch das restliche Integument in-

klusive der Kopfhaut untersucht werden und eine grosszügige dermatologische Vorstellung erfolgen.

Behandlung

Die Behandlung ist ähnlich wie beim Lichen sclerosus, wobei die Steroidanwendung beim vaginalen Befall häufig in anderer Darreichungsform erfolgen muss, beispielsweise mittels Hydrokortison-Schaums (Colifoam®) oder Prednisolon-Suppositorien rektal. Die Ansprechraten dabei liegen bei rund 75%, und eine Symptombfreiheit wird bei rund der Hälfte der Patientinnen erreicht. Bei Lichen planus hypertrophicus können beispielsweise auch Steroidinjektionen erfolgen. Tacrolimus und Pimecrolimus scheinen ähnlich gut zu wirken. Besonders schwer sind aber die Formen einer aktiven vaginalen Inflammation mit einem Ansprechen von nicht einmal 10%. Hier kann auch eine Kombination mit Antibiotika erwogen werden. Therapierefraktär sind die Mischbilder eines LS und LP.

Eine Erhaltungstherapie ist beim LP häufig notwendig. Systemisch kann hier eine Therapie mit Retinoiden (Actitretin) erfolgen. Beschrieben wurde auch eine orale Prednisontherapie von 40 mg mit Ausschleichen der Dosierung. Operative Therapien sind – wie beim LS – bei fortgeschrittenen Vernarbungen vorgesehen und sollten nicht in einem akuten, inflammatorischen Schub erfolgen (12, 13).

Prognose

Die extragenitale Form des LP kann nach wenigen Jahren ausheilen. Die genitale Manifestation jedoch verläuft meist chronisch und kann auch in einen LS übergehen. Diese Mischformen sind am schwierigsten zu therapieren. Auf die Subgruppen bezogen hat der vulväre Lichen planus erosivus das schlechteste Therapieansprechen. Am besten spricht der Lichen hypertrophicus auf eine Behandlung an. Beide Subtypen haben ein Risiko von zirka 3% hinsichtlich der Entstehung eines plattenepithelialen Vulvakarzinoms. Der Lichen planus papulosquamosus hingegen ist häufig selbstlimitierend, zeigt keinen vaginalen Befall und stellt kein Risiko für die Entwicklung eines Vulvakarzinomes dar.

Das Entartungsrisiko des LP ist also gesamthaft geringer als dasjenige des LS (1).

Dr. med. Ioannis Dedes
(Korrespondenzadresse)
E-Mail: ioannis.dedes@usz.ch

Dr. med. Gian-Piero Ghisu
Prof. Dr. med. Daniel Fink

Klinik für Gynäkologie
Universitätsspital Zürich
8091 Zürich

Interessenkonflikte: keine.

Die Quellenliste ist einsehbar unter www.ch-gynaekologie.ch/01/2019